

◎原 著

## 慢性膵炎の診断

—画像診断と機能検査の併用による—

武田 正彦, 原田 英雄, 松本 秀次,  
越智 浩二, 田中淳太郎, 吉田 光雄<sup>1)</sup>,  
岡 浩郎<sup>1)</sup>, 三宅 啓文<sup>1)</sup>, 木村 郁郎<sup>1)</sup>

岡山大学医学部附属環境病態研究施設成人病学分野  
<sup>1)</sup>岡山大学医学部第二内科

要旨：近年，各種膵疾患に対する検査法の発達には目を見張るものがあるが，実際の運用にあたっては各検査法の適応，限界，組合わせおよび実施する順序等に迷うことが少なくない。本研究では，最近我々が経験した慢性膵炎 I 群 116 例の診断過程を振り返ることにより，慢性膵炎の診断における理想的な検査法の組合わせとそれぞれの役割を検討し，同時に診断名のみならず病態と病期が容易に理解できる表現方法を提案した。

画像診断法，膵外分泌機能検査法 (EX)，膵内分泌機能検査法 (EN) を比較検討し，以下の結果を得た。①画像診断法は必須である。②内視鏡的逆行性膵胆管造影 (ERCP) を軸とした腹部超音波検査 (US) あるいは腹部 CT スキャン (CT) の組合わせは欠くことができない。③EX もまた必須の検査法である。④EN は慢性膵炎の診断に必要な不可欠ではないが，治療方針を決めるうえで重要である。⑤純粋膵液 (PPJ) の生化学的検査と組織化学的検査は膵炎の診断と病態生理の解明に重要である。⑥PPJ 中の細胞診は慢性膵炎に合併した膵癌の検索に有用である。⑦以下に示すような診断の記載方法を提案した。“Calcified chronic pancreatitis, alcoholic, diffuse, ERCP-3, US-2, CT-3, EX-2, EN-1, Lf(+)”。

キーワード：慢性膵炎，画像診断，PS 試験，純粋膵液 (PPJ)，内視鏡的逆行性膵胆管造影 (ERCP)

chronic pancreatitis, imaging diagnosis, pure pancreatic juice,  
Pancreozymin-Secretin test, endoscopic retrograde cholangio-  
pancreatography (ERCP)

## 緒 言

各種膵疾患の診断にあたっては内視鏡的逆行性膵胆管造影 (ERCP)，腹部超音波検査 (US) 腹部 CT スキャン (CT)，膵外分泌機能検査 (EX)，膵内分泌機能検査 (EN) および内視鏡的に採取した純粋膵液 (PPJ) の分析などを併用して総合的な判断を下す必要がある。本研究では，慢性膵炎の診断における理想的な検査法の組合わせとそれぞれの役割を検討し，あわせて患者の診断名のみならず病態および病期を一目で把握できる表現方法を提案した。

## 対象および方法

対象は慢性膵炎 I 群の 116 例であり，その内訳は石灰化慢性膵炎 59 例 (CCP-アルコール性 52 例，非アルコール性 7 例)，非石灰化慢性膵炎 57 例 (NCCP-アルコール性 31 例，非アルコール性 26 例) である。慢性膵炎の診断は日本消化器病学会によって提案された慢性膵炎の臨床診断基準<sup>1)</sup>に従った。すなわち，(A) 病理組織診断，(B) 膵石の存在，(C) PS テストで 2 因子以上の低下，または (D) 主膵管および分枝の不整拡張 (MOP および ADP：春日井らによる提案<sup>2)</sup>) であ

る。CCP59例の診断根拠は(B) + (C) + (D) 36例, (A) + (B) + (C) + (D) 9例, (B) + (D) 9例, (B) + (C) 3例, (A) + (B) + (D) 2例であり, NCCP57例の診断根拠は(C) + (D) 25例, (D)のみ15例, (A) + (C) + (D) 6例, (B) + (C) + (D) 4例, (A) + (D) 4例, (C)のみ2例, (A) + (C) 1例であった。

EXの内訳はPSテスト98例(CCP54例, NCCP44例), PFD18例(CCP 5例, NCCP13例)である。なお, PSテストでは液量, 最高重炭酸塩濃度あるいは重炭酸塩分泌量, アミラーゼ分泌量あるいはリパーゼ分泌量の3因子を評価項目の対象とし, 障害の程度によって次のように分類した。EX-0: PSテスト正常, あるいはPFD75%以上。EX-1: PSテストで1因子低下, あるいはPFD65~74%。EX-2: PSテストで2因子低下, あるいはPFD55~64%。EX-3: PSテストで3因子低下, あるいはPFD55%未満。

ENとしては50gOGTTを用い, その血糖値(mg/dl)にもとづいて障害の程度を次の四段階に分類した(FBS, 1時間値, 2時間値の順に表示)。EN-0: <120, <140, <100。EN-1: <120, 140~159, 100~129。EN-2: <120,  $\geq 160$ ,  $\geq 130$ 。EN-3:  $\geq 120$ ,  $\geq 160$ ,  $\geq 130$ 。

ERCPについては異常度を次の方法により評価した。ERCP-0: 主膵管と分枝のいずれにも異常像を認めない。ERCP-1: 異常分枝を伴う正常主膵管あるいは主膵管と分枝の単純拡張。ERCP-2: 主膵管と分枝の不整拡張。ERCP-3: ERCP-2の所見に加えて, 10mm以上の膵管拡張または膵管内の陰影欠損の存在, あるいは主膵管の閉塞。

USとCTの異常度は以下のように分類した。US-0またはCT-0: 異常像を認めないもの。US-1またはCT-1: 膵実質の不均一像, 膵辺縁の不整硬化像, 膵管壁エコーの増強あるいは敷石状の膵実質像。US-2またはCT-2: 壁不整を伴う主膵管拡張(3mm以上)。US-3またはCT-3: 膵内結石像, あるいはUS-2またはCT-2に加えて嚢胞性病変の存在。

PPJはすでに報告しているごとく<sup>3)</sup>, 早朝空腹時に十二指腸ファイバースコープを用いて内視鏡観察下にファーター氏乳頭より膵管内にカニューレを挿入し, Secretin 1 U/kg of body weight 静注で刺激後, 用手吸引にて採取した。得られたPPJは以下の項目について測定・分析した。細胞診, Protein plug, Lactoferrin (Lf; RIA法), Calcium (Ca-原子吸光法, 日本ジャーレルアッシュAA-845型), 遊離アミノ酸 (FAA; 全自動アミノ酸分析法, 日本電子JLC-200A), Hexosamine (Hxm; Boas変法) および蛋白濃度である。

## 結 果

ERCPは116例中113例に成功した。CCP56例の結果はERCP-3が54例, ERCP-2が2例であり, NCCP57例の結果はERCP-3が25例, ERCP-2が28例, ERCP-1が4例であった。

USを施行したCCP41例の結果はUS-3が26例, US-2が11例, US-1が4例であった。NCCP40例の結果はUS-3が12例, US-2が11例, US-1が11例, US-0が6例であった。

CTを施行したCCP56例の結果はすべてCT-3であり, NCCP42例の結果はCT-3が15例, CT-2が10例, CT-1が13例, CT-0が4例であった。

EXの結果はCCP59例ではEX-3が40例, EX-2が10例, EX-1が5例, EX-0が4例であり, また, NCCP57例ではEX-3が24例, EX-2が16例, EX-1が11例, EX-0が6例であった。

ENの結果はCCP59例では, EN-3が29例, EN-2が14例, EN-1が9例, EN-0が7例であり, NCCP57例では, EN-3が4例, EN-2が13例, EN-1が11例, EN-0が29例であった。

慢性膵炎診断における各検査法の組合わせの意義を検討するために, 異常の結果をさらに次のように分析した。

1) 画像診断法 (ERCP, US, CT), EX およびENの組合わせによる診断率。

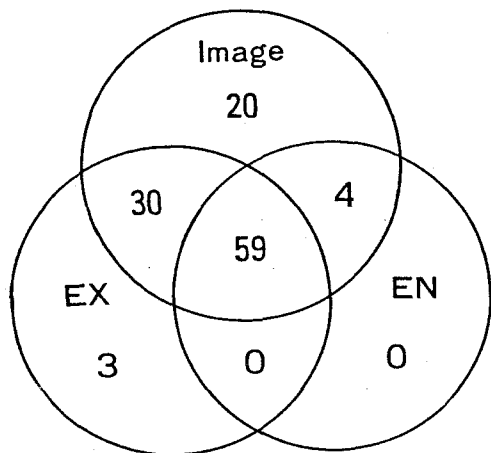


Fig.1. Number of patients with diagnostic changes in chronic pancreatitis (56 patients with calcified chronic pancreatitis and 57 patients with noncalcified chronic pancreatitis).

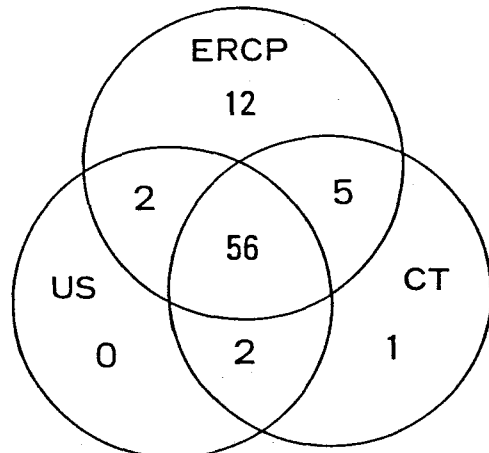


Fig.2. Number of patients with diagnostic changes in imaging diagnosis in chronic pancreatitis (34 patients with calcified chronic pancreatitis and 39 patients with noncalcified chronic pancreatitis)

今回検討の対象とした116症例のすべてに画像診断法 (ERCP, US, CTの三者または一部), EXおよびENが施行されていた。この116症例のうち三検査法ともに確実な異常所見 (grade 2以上) を示したのは59例 (50.9%), 画像診断とEXの二者は30例 (25.9%), 画像診断のみは20例 (17.2%), 画像診断とENの二者は4例 (3.4%), EXのみは3例 (2.6%) であった。(Fig. 1)

59例のCCP症例中で確実な異常所見をしめたのは, 画像診断・EX・ENの三者が43例 (72.9%), 画像診断とEXの二者が8例 (13.5%), 画像診断のみが5例 (8.5%), 画像診断とENの二者が3例 (5.1%) であった。

57例のNCCP症例のうち確実な異常所見を示したのは, 画像診断とEXの二者で病理組織診断3例を含む22例 (38.6%), 画像診断のみで病理組織診断2例を含む15例 (26.3%), 三者すべてで病理組織診断4例を含む16例 (28.1%), EXのみで病理組織診断1例を含む3例 (5.3%), 画像診断とENの二者で1例 (1.7%) であった。

2) ERCP・US・CTの組合わせによる診断率。  
CCPおよびNCCPの両グループでERCP・US・CTがすべて同時期に施行されたのは80症

例で, そのうち確実な異常所見を示したのは三者すべてが56例 (70.0%), ERCPのみが12例 (15.0%), ERCPとCTの二者が5例 (6.3%), ERCPとUSの二者が2例 (2.5%), USとCTの二者が2例 (2.5%), CTのみが1例 (1.2%) であった。しかし, 画像診断のいずれにも確診所見を認めなかったものが2例あったが, この2例はEXで確診所見を示した。(Fig. 2)

CCP38例で同様に検討すると, 確実な異常所見を認めたのは三者すべてが32例 (84.2%), ERCPとCTの二者が3例 (7.9%), USとCTの二者が2例 (5.3%), CTのみが1例 (2.6%) であった。

NCCPの42例で同様に検討すると, 確実な異常所見を認めたのは三者すべてが24例 (57.1% - 病理組織診断3例を含む), ERCPとUSの二者が2例 (4.8%), ERCPとCTの二者が2例 (4.8% - 病理組織診断1例を含む), ERCPのみが12例 (28.5% - 病理組織診断1例を含む) であった。残りの2例 (4.8%) は画像診断法で診断できず, EXによるgrade-2とgrade-3の異常によりそれぞれ診断した。

3) ERCP, USおよびCTの役割と評価。

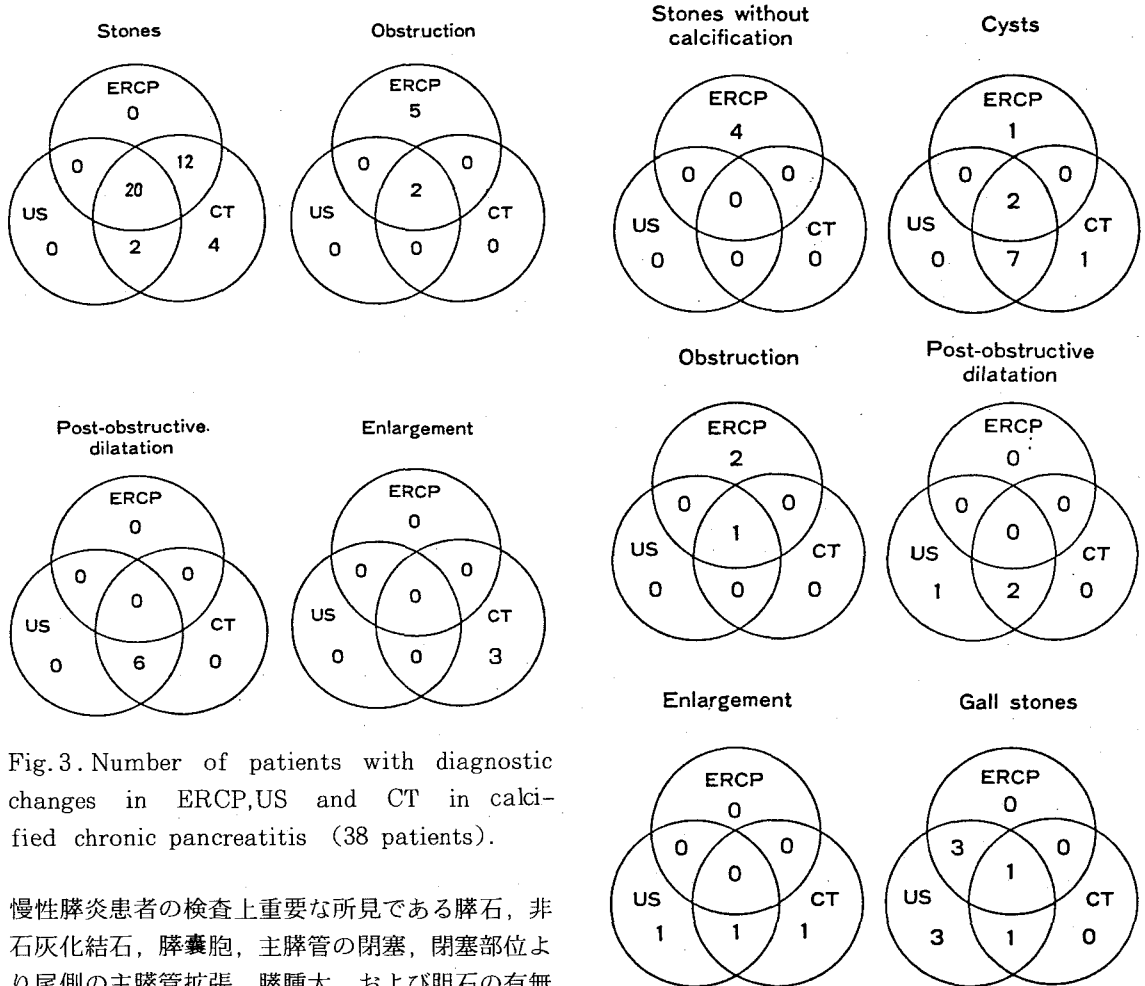


Fig.3. Number of patients with diagnostic changes in ERCP,US and CT in calcified chronic pancreatitis (38 patients).

慢性膵炎患者の検査上重要な所見である膵石、非石灰化結石、膵嚢胞、主膵管の閉塞、閉塞部位より尾側の主膵管拡張、膵腫大、および胆石の有無を検出する能力の如何により、ERCP・US・CTについてそれぞれの評価を試みた。

前述した三種の画像診断がすべて施行されたCCP38例において膵石を描出できたのは、三者すべてが20例（52.6%）、ERCPとCTの二者が12例（31.6%）、CT単独が4例（10.5%）、USとCTの二者が2例（5.3%）であった。主膵管閉塞の描出が可能であったのはERCP単独が5例、三者すべてが2例であった。閉塞部位より尾側の主膵管拡張はUSとCTの二者が6例、膵腫大はCT単独が3例にそれぞれ診断可能であった。また、膵石に合併した膵嚢胞は1例あり、USとCTの二者でその存在を診断し得た。(Fig. 3)

NCCP57例のうち、ERCP・US・CTを三者ともに施行しているのは39例であった。その内容を詳細に検討すると、4例の非石灰化結石の

Fig.4. Number of patients with diagnostic changes in ERCP,US and CT in noncalcified chronic pancreatitis (39 patients).

発見はERCPのみで可能であった。膵嚢胞は三者で2例、USとCTで7例、CT単独で1例（尾部）、ERCP単独で1例（尾部）をそれぞれ診断できた。また、主膵管の閉塞は三者で1例とERCP単独で2例それぞれ診断し得た。閉塞部より尾側の主膵管拡張は、USとCTの二者で2例、US単独で1例診断可能であった。膵腫大の診断は、USとCTの二者で1例、USとCTの単独でそれぞれ1例ずつ診断し得た。さらに、膵炎に関連した胆石の発見はUS単独で3例、ERCPとUSの二者で3例、USとCTの二者で1例、三者全部で1例に可能であった。(Fig. 4)

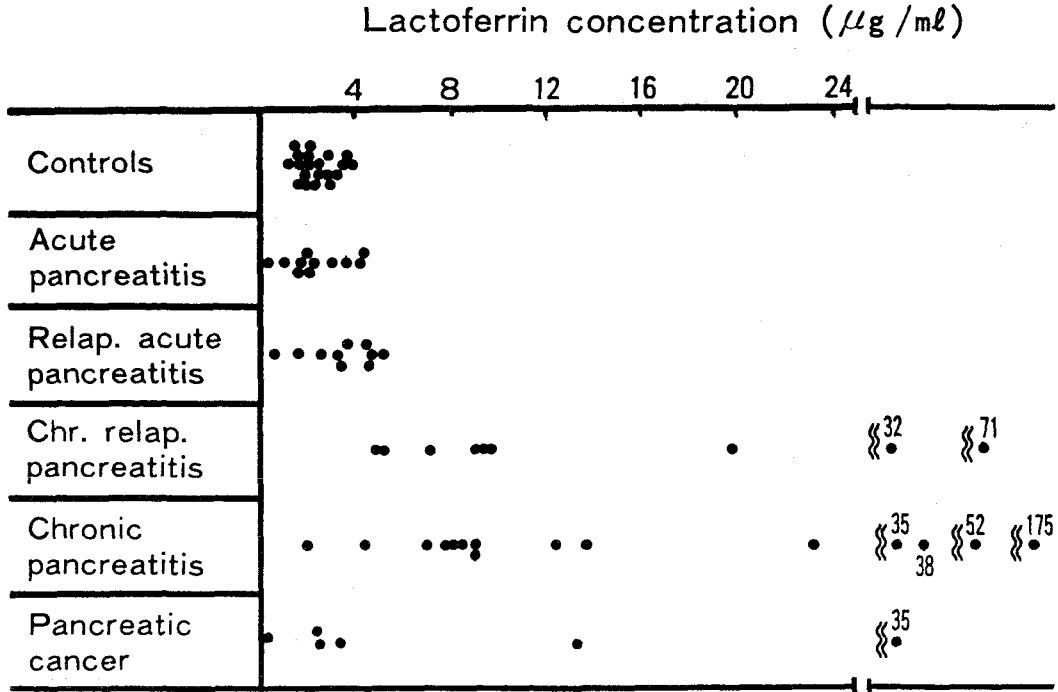


Fig.5. Lactoferrin concentration in S1 fraction of PPJ.

4) PPJ分析の意義の検討

CCPの1例とNCCPの1例が経過観察中に膵癌を合併した。前者は純粹膵液中の細胞診で術前診断が可能であったが、後者は尾部癌のためか細胞診陰性となり術前に確診することができなかった。

Lfは測定し得た慢性膵炎群24例のうち20例(83.3%)が $5 \mu\text{g/ml}$ 以上であり、正常対象群20例と急性膵炎群21例では全例が $5 \mu\text{g/ml}$ 以下であった。また、膵癌6例のうち慢性膵炎をとまなう2症例でLfの上昇を認めた。

(Fig. 5)

慢性膵炎例におけるHxm/protein比, Ca/protein比, FAAもまた有意の高値を示した。CCPの30例中28例(93.3%)に、NCCPの33例中19例(57.6%)にそれぞれProtein plugの小片を組織化学的検索で認めた。

考 按

現時点では、慢性膵炎を診断するにあたり全幅の信頼を持って診断に利用できる方法はない。したがって各種検査法の sensitivity と specificity

を厳格に評価することは不可能に近い。そこで今回は、我々が最近経験した慢性膵炎116例の検査結果を分析・検討することにより、慢性膵炎を診断するための望ましい組み合わせとそれぞれの役割を求めることにとどめた。

画像診断, EXおよびENの比較検討では、以下に述べる結論を得た。①慢性膵炎の診断を下すためには画像診断法を必ず実施しなければならない。その理由は、結果の項で述べたごとく、これらの検査法が異常所見を検出し、確診に導きうる唯一の方法であることがかなりあり(17.2%)、また、膵石、非石灰化結石、膵嚢胞、主膵管の閉塞、閉塞部位から尾側の膵管拡張、胆石など手術に際して重要な情報を提供してくれるからである。

②EXもまた必須の検査法である。その理由は①と同様に慢性膵炎の診断がEXでのみ可能なことが少数ながらあり(2.6%)、また、消化酵素の補充療法など内科的治療にあたって重要な情報を得ることができるからである。③ENは慢性膵炎の診断のみに限れば必要不可欠ではない。しかし、治療の方針を立てるうえでは極めて重要な情報を提供する検査法である。何故なら二次性糖尿病の

有無およびコントロールの良悪が予後に重大な影響を及ぼすことが知られているからである<sup>4)</sup>。

各種画像診断法間の比較検討からは、ERCPを軸としたUSあるいはCTのいずれかの組み合わせが必須と考えられた。すなわち、これら二者の組み合わせのいずれもが慢性膵炎にともなう重要な形態上の変化を描出可能なことが明らかになった。膵石(石灰化)の診断能はCTが最もすぐれ(CTでしか検出できない症例が10%存在)、次いでERCPであり、USはこの二者に比べるとやや劣った。非石灰化膵石の診断はERCPでのみ可能であった。また、膵嚢胞と膵腫大の描出にはCTとUSが、膵管閉塞の有無を知るにはERCPが、閉塞部より末梢の膵管拡張や腫瘤の有無を知るにはUSとCTが、それぞれ必須の検査法であった。さらに、USは胆石性膵炎の検索に有用であった。

PPJにおける生化学的検査と組織化学的検査は膵炎の診断と病態生理の解明に有用であり<sup>5)~9)</sup>、PPJを用いた細胞診は慢性膵炎に合併した膵癌の有無を検索する場合に有用であった<sup>10)</sup>。前述の慢性膵炎に合併した膵尾部癌症例(PPJ中の細胞診で診断できなかった)は、現在では超音波誘導下の経皮的穿刺吸引細胞診で診断可能と考えられる<sup>11)~13)</sup>。

最後に、検査結果の表示方法についてのべる。Seligsonが提唱している方法<sup>14)</sup>をさらに発展させて、診断と病期が一目瞭然に理解できるように、下記のような記載方法を提案したい。すなわち、本法を用いると診断の確立と同時に病期および病巣の範囲、さらに既知の場合は病因まで診断に付随させることが可能となる。例えば、“Calcified chronic pancreatitis, alcoholic, diffuse, ERCP - 3, US - 2, CT - 3, EX - 2, EN - 1, Lf (+)”のように表記する。したがって、“Noncalcified chronic pancreatitis, diffuse, ERCP - 2”と記された場合、診断は確立されていても、病態の解明と治療方針確立のための検索が不十分であることが容易に理解可能となる。勿論、血管造影、細胞診、病理組織検査の結果も追加・併記可能である。したがって、本表記法は診断と治療へのアプローチに関して一層合理的であると考えられる。

## 結 語

慢性膵炎 I 群116例(石灰化慢性膵炎59例、非石灰化慢性膵炎57例)の診断過程をretrospectiveに検討し、以下の結論を得た。

- (1) 画像診断法は不可欠の検査法である。
- (2) 画像診断法の中ではERCPを軸としてUSまたはCTを組み合わせる方法が最低限必要である。
- (3) 膵外分泌機能検査もまた必須の検査法である。
- (4) 膵内分泌機能検査は診断のみについて言えば必須の検査法ではないが、治療方針の決定に際して重要な情報を与えてくれる。
- (5) 純粋膵液の分析は慢性膵炎の診断と病態生理の解明に重要である。
- (6) 純粋膵液中の細胞診は癌合併の有無を検索するうえで非常に有用である。
- (7) 診断の確立と同時に病期と病巣の範囲、さらに既知の場合は病因まで付随させることのできる診断の記載方法を提案した。

## 文 献

- 1) 日本消化器病学会慢性膵炎検討小委員会：慢性膵炎の臨床診断基準，医学図書出版，1983。
- 2) Kasugai T., Kuno N., Kizu M., et al. : Endoscopic pancreaticholangiography II . The pathological endoscopic pancreaticholangiogram. Gastroenterology 63 : 227~234, 1972.
- 3) 原田英雄，武田正彦，田中淳太郎 ほか：純粋膵液分析(診断的意義) . medicina 20 (4) : 564~565, 1983.
- 4) 三宅啓文，原田英雄，越智浩二，ほか：特発性慢性膵炎の病態とその推移。日本膵臓病研究会プロシーディングス 15 (2) : 208~209, 1985 .
- 5) Fedail SS, Harvey RF, Salmon PR, et al. : Trypsin and lactoferrin levels in pure pancreatic juice in patients with pancreatic disease. Gut 20 : 983~986, 1979.
- 6) Harada H., Takeda M., Yabe H., et al. : The hexosamine concentration and output in human pure pancreatic juice in chronic pancre-

- atitis. *Gastroenterologia Japonica* 15 (5) : 520~526, 1980.
- 7) Harada H., Ueda O., Yasuoka M., et al. : Histochemical studies on protein plugs obtained by endoscopic retrograde catheterization of the papilla. *Gastroenterologia Japonica* 16 : 563~567, 1981.
- 8) Hayakawa T., Harada H., Noda A., et al. : Lactoferrin in pure pancreatic Juice in chronic pancreatitis. *American Journal of Gastroenterology* 78 (4) : 222~224, 1983.
- 9) Harada H., Takeda M., Yabe H., et al. : The calcium concentration in human pure pancreatic juice in chronic pancreatitis. *Gastroenterologia Japonica* 15 (4) : 355~361, 1980 .
- 10) Harada H. : Cytology of Pure Juice, In : Kawai K. (ed.), *Early Diagnosis of Pancreatic Cancer*, pp.221~229, Igakushoin, Tokyo, 1980.
- 11) 山中恒夫, 関 秀一, 井戸健一, ほか : 超音波画像ガイドによる経皮的膵生検法. *日本消化器病学会雑誌* 76 : 103~117, 1979.
- 12) 秋本 伸, 濟陽高穂, 小林誠一郎, ほか : 肝胆膵の超音波誘導下生検. *最新医学* 37 : 1358~1366, 1982.
- 13) 武田正彦, 原田英雄, 田中淳太郎, ほか : 小さな膵尾部癌の一例. *腹部画像診断* 3 (1) : 106~108, 1983.
- 14) Seligson ULF : Diagnostic criteria, classification and clinical course in pancreatitis. *Acta Chir Scand (Suppl)* 512 : 9~54, 1982.

### Diagnosis of chronic pancreatitis

Masahiko Takeda, Hideo Harada, Shuji Matsumoto, Koji Ochi, Juntaro Tanaka, Mitsuo Yoshida<sup>1)</sup>, Hiroo Oka<sup>1)</sup>, Hirofumi Miyake<sup>1)</sup> and Ikuro Kimura<sup>1)</sup>

Institute for Environmental Medicine,

Okayama University Medical School.

<sup>1)</sup>2nd Department of Medicine, Okayama University Medical School.

Endoscopic retrograde cholangiopancreatography (ERCP), ultrasonography (US), computed tomography (CT), exocrine pancreatic function test (EX), endocrine pancreatic function test (EN), and analysis of pure pancreatic juice (PPJ) are currently available for the investigation of pancreatic diseases. The purpose of the present study is to evaluate the roles and preferable combinations of these tests in the diagnosis of chronic pancreatitis and then to propose a way to describe the results of the tests along with diagnosis for a better understanding of the disease process.

Comparative studies of imaging, EX and EN led to the following conclusions. 1) imaging procedures (ERCP, US and CT) are mandatory, partly because they were frequently the test that showed diagnostic changes and partly because they often gave key information for operative treatment. Among the imaging procedures, ERCP combined with US and/or CT is mandatory because these combinations alone can reveal details of structural changes attendant on chronic pancreatitis.

2) EX is also mandatory, because it was occasionally the only test that showed diagnostic changes and partly because it often gave important information for medical treatment.

3) EN is also important, not because it was indispensable for detecting chronic pancreatitis, but because it often gave important information for medical treatment.

For better understanding of the disease process as well as diagnosis, we propose, as suggested by Seligson, that the test used for the establishment of the diagnosis and the degree as well as extent of abnormalities.

An example is "Calcified chronic pancrea-

titis, alcoholic, diffuse, ERCP - 3, US - 2, CT - 3, EX - 2, EN - 1, Lf (+)". This attitude will lead to a more rational approach to both diagnosis and treatment.