

三村秀文^{a*}, 藤原寛康^a, 平木隆夫^a, 郷原英夫^a, 芝本健太郎^a,
木股敬裕^b, 尾崎敏文^c, 佐々木了^d, 金澤右^a

岡山大学大学院医歯薬学総合研究科 ^a放射線医学, ^b形成再建外科学, ^c整形外科, ^d斗南病院形成外科

キーワード: 血管奇形, 静脈奇形, 動静脈奇形, 塞栓術, 硬化療法

Interventional radiology for vascular anomalies

Hidefumi Mimura^{a*}, Hiroyasu Fujiwara^a, Takao Hiraki^a, Hideo Gohara^a, Kentaro Shibamoto^a,
Yoshihiro Kimata^b, Toshifumi Ozaki^c, Satoru Sasaki^d, Susumu Kanazawa^a

Departments of ^aRadiology, ^bPlastic and Reconstructive Surgery, ^cOrthopedic Surgery, Okayama University Graduate School of Medicine,
Dentistry and Pharmaceutical Sciences, ^dDepartment of Plastic and Reconstructive Surgery, Tonan Hospital

はじめに

表在性の血管腫 血管奇形 vascular anomalies はまれな疾患で その発生部位により種々の診療科により診療されており 疾患概念と治療法について臨床医の間で混乱がみられる 血管腫と血管奇形は異なる疾患であり 治療法が異なる 頻度の高い乳児血管腫は生後急速に増大し 幼児期に徐々に退縮する病変であり 通常治療を要さない 血管奇形は疼痛 潰瘍 出血 感染などを来してしばしば治療を要する 従来保存的治療 外科的切除が行われてきたが 近年機能 形態の温存が可能な Interventional Radiology IVR すなわち硬化療法 塞栓術が新しい治療として普及してきており 国際的に標準治療となりつつある しかしながらこれらは本邦においては保険適応で されない 血管奇形には巨大で一肢全体に及ぶなど切除不能病変 難治性病変が少なくない 患者は幼少時より病変による症状に苦しみ 治療法がないと言われ 多くの診療科を渡り歩き 治療難民とも言える状態にある 年夏 厚生労働省難治性疾患克服研究事業として 難治性血管腫 血管奇形に対する調査研究班 研究代表者佐々木了 斗南病院形成外科 が発足した 研究分野には形成外科学 放射線医学 病理学 疫学 分子生物学などの基礎医学が含まれる 研

究班発足の背景として 患者団体 混合性血管奇形を難病指定にする会 血管腫 血管奇形患者会 の発足 厚生労働省への働きかけがあり 彼らは多くの困っている患者の中の氷山の一角に過ぎない 本稿では血管腫 血管奇形の疾患概念 先端治療としてのIVR 難治性血管腫 血管奇形に対する調査研究班 の取り組みについて述べる

Vascular 分類

年 Mulliken と Glowacki が病理組織所見に基づいて血管病変を血管性腫瘍 血管腫など と血管奇形の二つに区別した この分類の基本的な考え方は血管腫は内皮細胞の腫瘍性増殖によって生じる病変であり 血管奇形は形成異常により生じる病変で内皮細胞の turnover は正常である とするものであり 明確である 近年この分類を基に考案された The International Society for the Study of Vascular Anomalies ISSVA の提唱している分類 ISSAVA 分類 表に基づいて診断を行い 治療方針を決定することが国際的に標準化しつつある ISSVA 分類の利点 なるべく単純でわかりやすい世界共通の病名を用いて血管腫と血管奇形を区別することにより適切な臨床診断と治療方針を導くことにある しかし 日本ではこのような血管腫 血管奇形の疾患概念 分類方法がほとんど知られていない

乳児血管腫 (infantile hemangioma)

乳児血管腫は乳児期に最も多い腫瘍で 血管内皮細胞の腫瘍性増殖とアポトーシスによる退縮をきたす

平成 年 月受理

*〒 岡山市北区鹿田町

電話 FAX

E mail hmimura@cc okayama u ac jp

生後 ～ 週に出現し 年以内に急速に増大する 増殖期 その後 以上の血管腫は ～ 歳までに数年かけて徐々に自然消退する 退縮期 の頻度で女性に多い 局面型 腫瘤型 皮下型があり 皮下型では静脈奇形と混同されることが多い 乳児血管腫では増殖期 退縮期を通じて erythrocyte type glucose transporter GLUT 免疫染色が陽性となるのに対し 血管奇形では陰性となる

多くの血管腫は自然消退するため 経過観察のみで特に治療を必要としないが 整容目的でレーザー治療や切除が行われることもある 重要臓器の圧迫 機能低下 気道閉塞を生じる可能性がある病変に対してはステロイドの全身投与あるいは局注 インターフェロンの投与 塞栓術 外科手術などが施行される

血管奇形 (vascular malformation)

血管奇形は発生学的には胎生 ～ 週の末梢血管系形成期の異常によって生じ その構成成分によって毛細血管奇形 静脈奇形 リンパ管奇形 および動静脈奇形等に分類される 表 発生頻度に性差はなく 成長期などにゆっくりと増大し 退縮しない

1) 静脈奇形 (venous malformation)

静脈奇形は筋層外皮の低形成をきたした拡張した静脈腔で構成される 従来海綿状血管腫 筋肉内血管腫と呼ばれてきた病変は静脈奇形である 周囲組織の圧迫 血栓形成による疼痛や機能障害を生じることがある

静脈奇形の保存的治療には 疼痛や腫脹に対して弾性衣類による圧迫が用いられる 疼痛 出血 機能障害を有するか経過観察で急速に増大する病変に対して あるいは整容目的で 従来手術が行われてきたが近年硬化療法が手術に取って代わる治療になりつつあ

表 ISSVA Classification of Vascular Anomalies*
参考文献 より引用

Tumors	Malformations
Hemangioma	simple
Other	capillary C
	lymphatic L
	venous V
	combined
	AVF AVM CVM CLVM LVM CAVM CLAVM

*ISSVA The International Society for the Study of Vascular Anomalies

る

2) 動静脈奇形 (arteriovenous malformation)

動静脈奇形は動脈と静脈が正常の毛細血管床を介さずに 異常な交通を生じた先天性の病変である 動静脈奇形の臨床症状を Schöbinger 分類 表 で示す

動静脈奇形の保存的治療として 四肢病変では 静脈圧上昇による疼痛や腫脹に対して 弾性衣類による圧迫が用いられる 動静脈奇形の塞栓術や手術は難しく 確立された適応 方法があるわけではない 一般に Schöbinger 分類第Ⅱ期までで症状が軽く 日常生活に支障がないかぎり経過観察とし 症状が増悪した場合に積極的な治療を考慮する しかしながら 潰瘍が形成されると治療が困難になるため 腫脹した段階で塞栓術あるいは手術を行うという意見もある Schöbinger 分類第Ⅲ期以降で 病変が筋肉 骨など深部に及んだり 広範囲に進展する場合 あるいは手術後の再発例は塞栓術の良い適応となる

3) 毛細血管奇形 (capillary malformation)

皮膚の毛細血管拡張による赤色から暗赤色の色素斑であり 顔面 体幹部に好発する 単純性血管腫 port wine stain と呼ばれてきた病変である 整容目的の治療が主となり 積極的治療としてはレーザー治療 切除が行われる 血管内治療の適応とはならない

4) リンパ管奇形 (lymphatic malformation)

リンパ管の形成不全であり 胎生期の未熟リンパ組織がリンパ管に接合できずに 孤立してのう腫状に拡張した病変と考えられている リンパ管腫と呼ばれてきた病変である Microcystic 従来 lymphangioma macrocystic 従来 cystic hygroma に分類される しばしば炎症を伴い 一時的に増大し 腫脹 発赤 熱感 疼痛を来す 保存的治療としては炎症を来した際に抗生剤 抗炎症剤が投与される 積極的治療としては硬化療法 切除が行われる 硬化療法は macrocystic type に有効であるが microcystic type では無効のことが多いと言われている

表 Schöbinger's classification
参考文献 より引用

Stage	Features
I 静止期	皮膚紅潮 温感
II 拡張期	血管雑音 拍動音の聴取 増大
III 破壊期	疼痛 潰瘍 出血 感染
IV 代償不全期	心不全

血管奇形に対する 硬化療法 塞栓術の実際

静脈奇形には直接穿刺の硬化剤注入による硬化療法 動静脈奇形には経動脈的 直接穿刺 経静脈的塞栓物質注入による塞栓術が施行される 硬化療法と塞栓術の厳密な区別があるわけではなく 血管を閉塞させるという意味では結果は同じである

静脈奇形の硬化療法

欧米では広く施行されているが 日本では健康保険で認可されていない事情もあり 限られた施設で施行されている 静脈奇形内の拡張した静脈腔が標的であり 直接穿刺により硬化剤を注入する

硬化剤としては日本では 種類の硬化剤が入手可能で エタノール エタノラミンオレイト ポリドカノールが使用されている 我々は現在四肢静脈奇形に対しては主にポリドカノールフォームを第一選択として使用している ポリドカノールフォームは つのシリンジ内の ポリドカノール mlとCO mlを三方活栓でつないで 往復することにより混和して作成する 使用可能な硬化剤の量を増やし 硬化剤の血管壁への接着性を増し 血管攣縮を引き起こし 効果を增强させることができる

術中の疼痛対策として一般的にポリドカノール エタノラミンオレイトを使用する場合は局所麻酔 エタノールを使用する場合は全身麻酔あるいは腰椎麻酔などを選択する 超音波ガイド下あるいは触診を基に静

脈奇形内に直接針を穿刺し 血液の逆流を確認して造影を施行する 静脈奇形内に造影剤がたまらずに静脈に流出する場合は 駆血するかあるいは流出静脈が表在性であれば用手などで圧迫し 血流を停滞させる透視で観察しながら硬化剤を注入する 通常数か所穿刺し 硬化剤を注入する 図

エタノール硬化療法の成績は症状の改善あるいは病変の縮小を有効とすると ～ 有効であった 合併症は ～ でみられ 皮膚水泡 皮膚壊死 一時的な疼痛 筋拘縮 運動 知覚神経障害 表層蜂窩織炎 深部静脈血栓症 肺塞栓症 心肺虚脱などである Cabrera らによるとポリドカノールフォーム硬化療法は 例中 例 で有効であり 重篤な合併症はなく 皮膚の色素沈着が 例 皮膚壊死が 例 でみられた と報告している 我々はポリドカノール液体を用いた硬化療法を施行し で疼痛改善効果があり cm以下の小さい病変 境界明瞭な病変 硬化剤の停滞が良好な病変でより効果が高かったと報告した

動静脈奇形の塞栓術

動静脈奇形は流入動脈 nidus 流出動脈により構成されるが このうち毛細血管を介さない動 静脈の異常吻合の集合体がnidusであり 塞栓術における真の標的である 経動脈的 直接穿刺 経静脈的塞栓術を単独あるいは組み合わせて施行する

液体塞栓物質は本症の塞栓術に最も有用な塞栓物質で n butyl cyanoacrylate NBCA ヒストアクリ

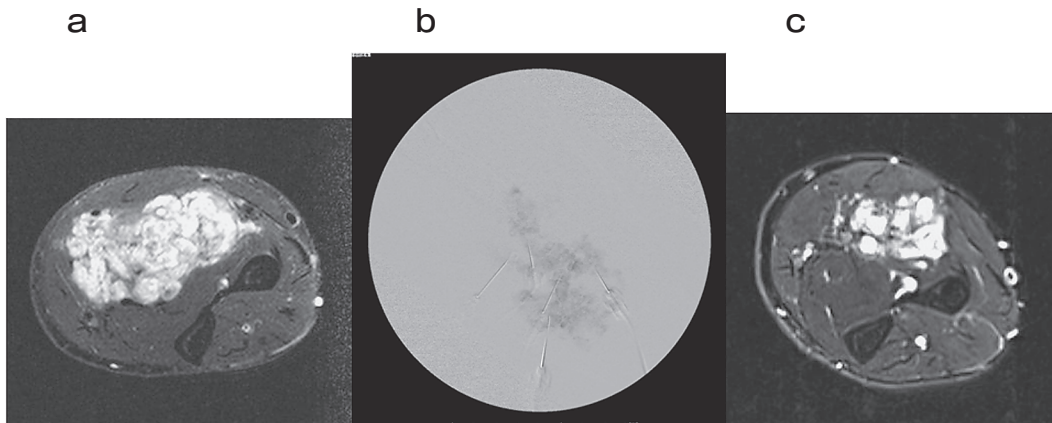


図 前腕静脈奇形 歳女性 主訴は疼痛
a 硬化療法前 MRI 脂肪抑制T 強調像 静脈奇形は主に筋肉内にあり 著明な高信号を呈している b 硬化療法中の DSA digital subtraction angiography 経皮的に細径針を直接穿刺し 造影剤と混和した硬化剤 ポリドカノール を注入している c 硬化療法後 年 MRI 脂肪抑制T 強調像 静脈奇形は縮小している 疼痛は消失している

ル リピオドール混和液や エタノールが用いられる 接着剤材料である NBCA はリピオドール 油性造影剤 と混和して重合時間の調節 透視下での視認が可能となる エタノールは血漿蛋白の変性作用や破壊的な血管内皮障害による即時的な血栓形成をもたらす 根治的に近い効果が期待できる 粒状塞栓物質は国内では市販されていないが polyvinyl alcohol PVA SAP microsphere Embosphere Embozene などの永久塞栓物質がある これらは粒子径により規格が分けられており nidus を通過しない粒子を選択することが可能である

多くの施設で液体塞栓物質が使用され NBCA もエタノールも注入時に激しい疼痛があるため 術中の疼痛対策として通常全身麻酔 あるいは腰椎麻酔などを選択する 粒状塞栓物質のみを使用する場合は局所麻酔のみで施行可能である 経動脈的にはマイクロカテーテルをできるだけ nidus まで進め 塞栓物質を注入し nidus を塞栓する Nidus の直接穿刺による硬化剤の注入は硬化療法と類似した手技である Nidus を閉塞させ 短絡を消失させることが治療目標である 病変の近位動脈の塞栓のみでは短絡が残存して治療効果が得られず 虚血による刺激のため病変が増大する危険性があり さらに追加治療を困難にさせるため望ましくない

Cho らは動静脈奇形 例に対し セッションのエタノール塞栓術を施行し 例 で奏功し 例 で根治 例 で部分寛解が得られたと報告している 合併症として 水疱 皮膚壊死 神経障害 感染症 遠位塞栓 膀胱壊死 脳梗塞 腎不全がみられた また 彼らは動静脈奇形をその形態から type I arteriovenous fistulae type II arteriovenous fistulae type IIIa arteriovenous fistulae with non dilated fistula type IIIb arteriovenous fistulae with dilated fistula に分類し 図 Type II では直接穿刺と経静脈的塞栓術 type IIIa では経動脈的塞栓術 type IIIb では経動脈的と直接穿刺塞栓術が主たる適応となると述べている さらにエタノール塞栓術の奏功率は type II で type IIIb で type IIIa や混合型では 以下であったと述べている

難治性血管腫 血管奇形に対する調査研究班 の発足について

研究の概要

既述のとおり 年夏 厚生労働省難治性疾患克服研究事業として 難治性血管腫 血管奇形に対する調査研究班 が発足した 本研究は血管腫 血管奇形の症例登録を多施設からなる組織によって推進し 国内の患者数を可及的に把握し 病因に基づく分類と疾患概念の形成を目指す さらに 患部組織の病理学的解析 トランスクリプトーム解析 血管病変の分子生物学的解析等の基礎研究を推進することで 生物学的事実に基づく血管腫 血管奇形の分類 および治療指

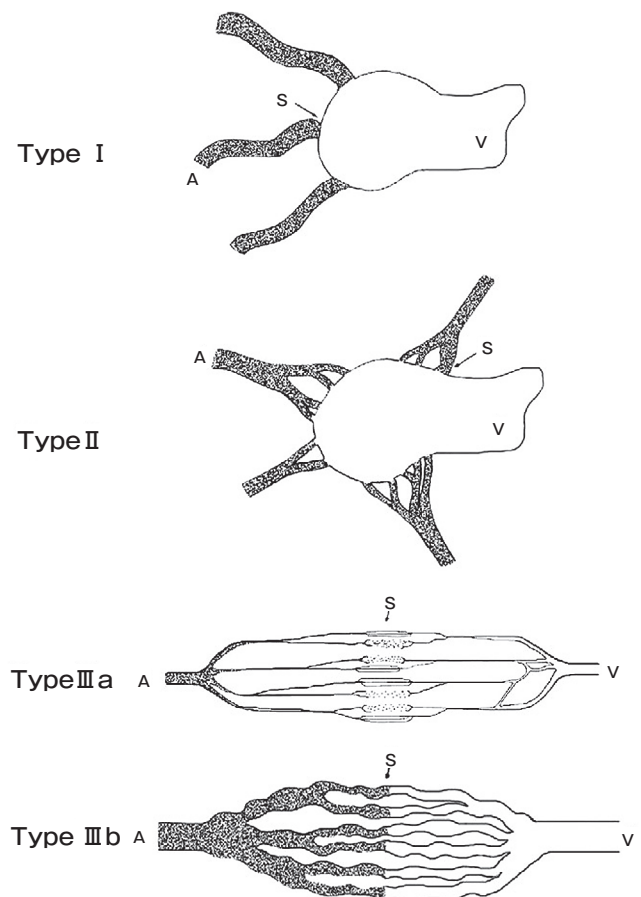


図 血管造影による AVM の分類 参考文献 より引用 Type I arteriovenous fistulae 本以下の動脈が 本の静脈に短絡している Type II arteriovenous fistulae 多数の細動脈が 本の静脈に短絡している Type IIIa arteriovenous fistulae with non dilated fistula 多数の細動脈と多数の細静脈との間に細い多数の短絡がある Type IIIb arteriovenous fistulae with dilated fistula 多数の細動脈と多数の細静脈との間に拡張した多数の短絡がある A 瘻の動脈成分 V 瘻の静脈成分 S 短絡

針 客観的な診断基準の作成をめざす 世界的研究実情の把握 疫学データの収集 協力施設の患者登録体制の構築 生検標本の病理 分子生物学的解析 診断基準及び治療ガイドライン素案の作成を行う ヒト材料を用いた研究は各施設の倫理委員会の承認のもと行われる

研究方法

本研究は 3年計画であり 以下の 項目を重点化し調査 研究を行う

疾患概念の形成と患者実態の把握

協力施設からの症例登録協力体制の構築と一元化登録管理

ISSVA分類基準に基づく登録患者の分類と分析

血管腫 血管奇形疾患の啓蒙のための疾患情報ホームページの作成

診断基準 治療ガイドライン素案の作成

患者聞き取り アンケート 調査によるQOLスコア化の調査

病理 遺伝子学的情報を加味した治療指針の作成

血管病変の病理学的解析

血管腫 血管奇形症例標本を用いた病理学的分類とレトロスペクティブ解析

血管腫 血管奇形マーカーの探索

血管病変の分子生物学的解析

血管腫 血管奇形症例標本のトランスクリプトーム解析

血管形成機構の基礎研究 主に血管内皮細胞に焦点を当てた血管腔形成の分子メカニズム研究を行う

血管腫 血管奇形患者の候補遺伝子ゲノム解析

おわりに

近年岡山大学病院には中国四国地方はもとより 全国から血管腫 血管奇形の患者が診療に訪れている

放射線科が窓口になることもあるが 形成外科 整形外科 皮膚科 耳鼻科 眼科 口腔外科 心臓血管外科 循環器内科など 多くの科から紹介を受けている 血管腫 血管奇形に対する我々放射線科の専門分野は IVR 画像診断であるが IVR の役割が大きくなるに伴って IVR 単独では治療できない患者の受診も増加している 年 月より院内で形成外科 放射線科 合同の症例検討カンファレンスを始めている さらに多くの科と十分連携して診療に当たっていきたいと考えている

文 献

Enjolras O Classification and management of the various superficial vascular anomalies Hemangiomas and vascular malformations J Dermatol

Kohout MP Hansen M Pribaz JJ Mulliken JB Arteriovenous malformations of the head and neck natural history and management Plast Reconstr Surg

Hyodoh H Hori M Akiba H Tamakawa M Hyodoh K Hareyama M Peripheral vascular malformations imaging treatment approaches and therapeutic issues Radiographics S

Cabrera J Cabrera J Jr Garcia OlmeddMA Redondo P Treatment of venous malformations with sclerosant in microfoam form Arch Dermatol

Mimura H Fujiwara H Hiraki T Gobara H Mukai T Hyodo T Iguchi T Yasui K Kimata Y Kanazawa S Polidocanol sclerotherapy for painful venous malformations evaluation of safety and efficacy in pain relief Eur Radiol

Cho SK Do YS Shin SW Kim DI Kim YW Park KB Kim EJ Ahn HJ Choo SW Choo IW Arteriovenous malformations of the body and extremities analysis of therapeutic outcomes and approaches according to a modified angiographic classification J Endovasc Ther